

**Dermatitis de manos en trabajador de la construcción. Episodio de reagudización tras pruebas epicutáneas.**

**Barbeito M C**  
**Residente 1º año Alergología**

**Sección Alergología. Hospital Universitario**  
**Marqués de Valdecilla**

**Santander**

**Dermatitis de Manos en trabajador de la construcción.  
Episodio de reagudización tras pruebas epicutáneas.**

**Caso Clínico**

- **58 años, de sexo masculino, con domicilio en Cantabria. Trabajador de la construcción desde hace 30 años**
- **Hipertensión arterial diagnosticada hace 9 años, por lo que sigue tratamiento con diuréticos desde entonces**
- **Acude a consulta por prurito, eritema y descamación en palmas de ambas de manos, de aproximadamente un año de evolución; con empeoramiento progresivo y marcado edema y exudación en los últimos 6 meses**
- **Ha seguido tratamiento tópico con corticoide en gel, y crema hidratante, sin mejoría**

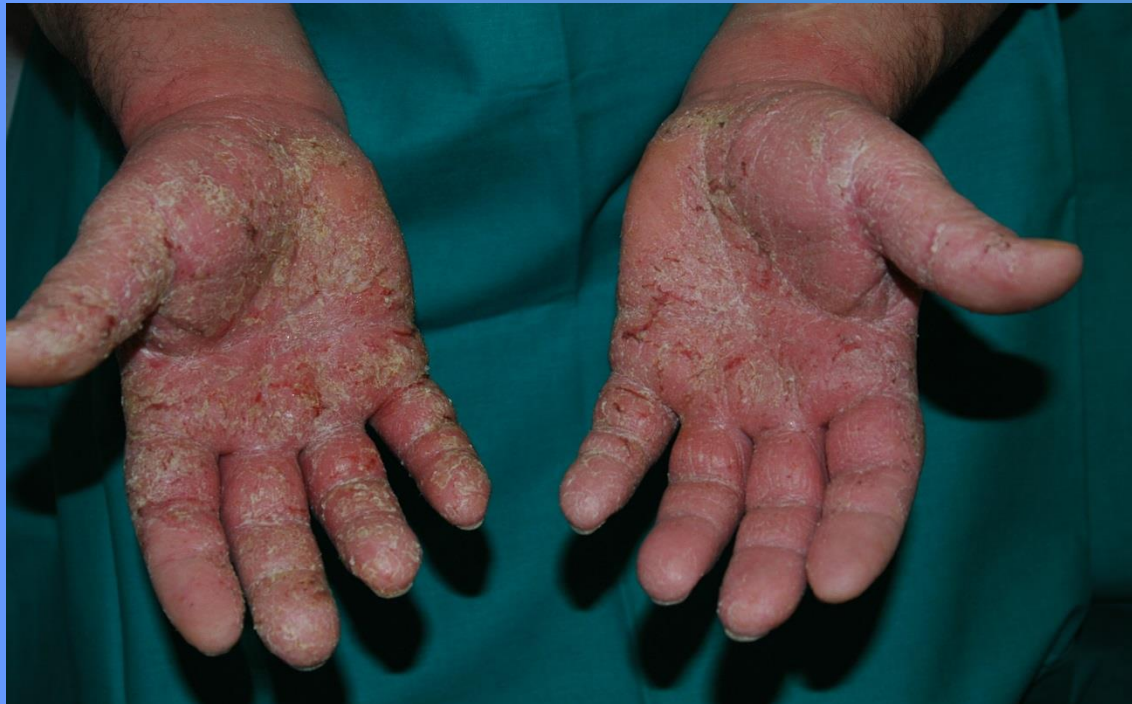

**Dermatitis de Manos en trabajador de la construcción.  
Episodio de reagudización tras pruebas epicutáneas.**

- **Condiciones laborales: contacto con hierro y cemento, utiliza como medida de protección guantes de material polimérico forrados en su interior con algodón, y guantes de hilo**
- **Lleva 3 semanas en paro laboral, con leve mejoría ...**

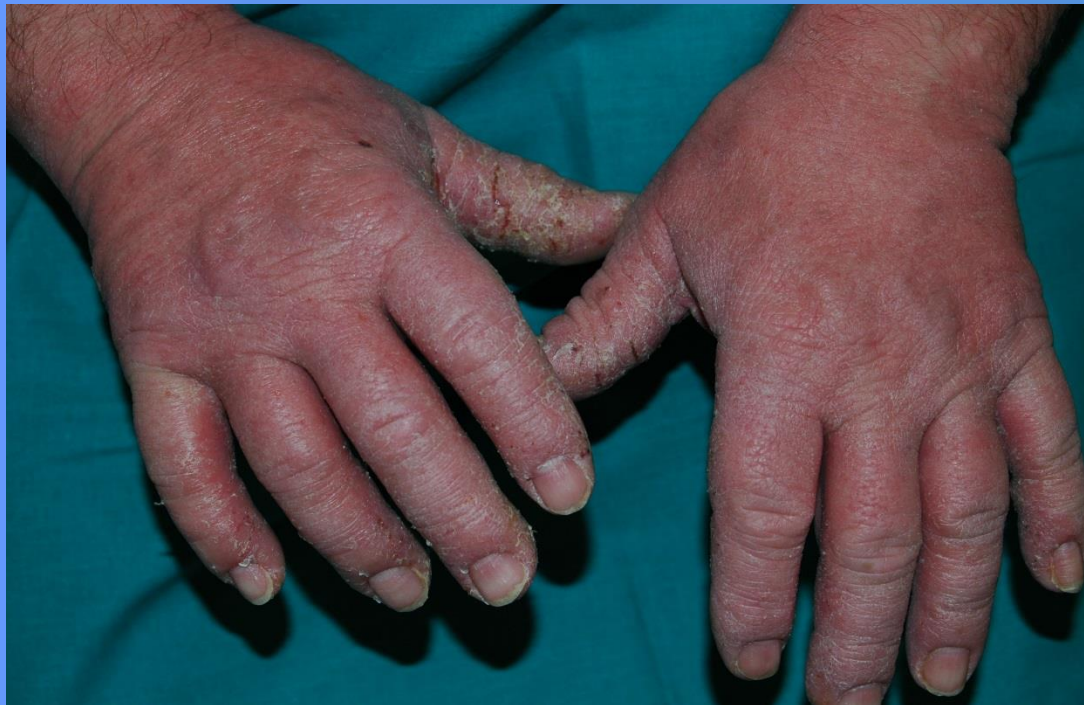**Dermatitis de Manos en trabajador de la construcción.  
Episodio de reagudización tras pruebas epicutáneas.**

- **En la exploración se objetivan eritema, edema, hiperqueratosis, descamación y vesículas en región palmar de palmas y dedos de ambas manos...**

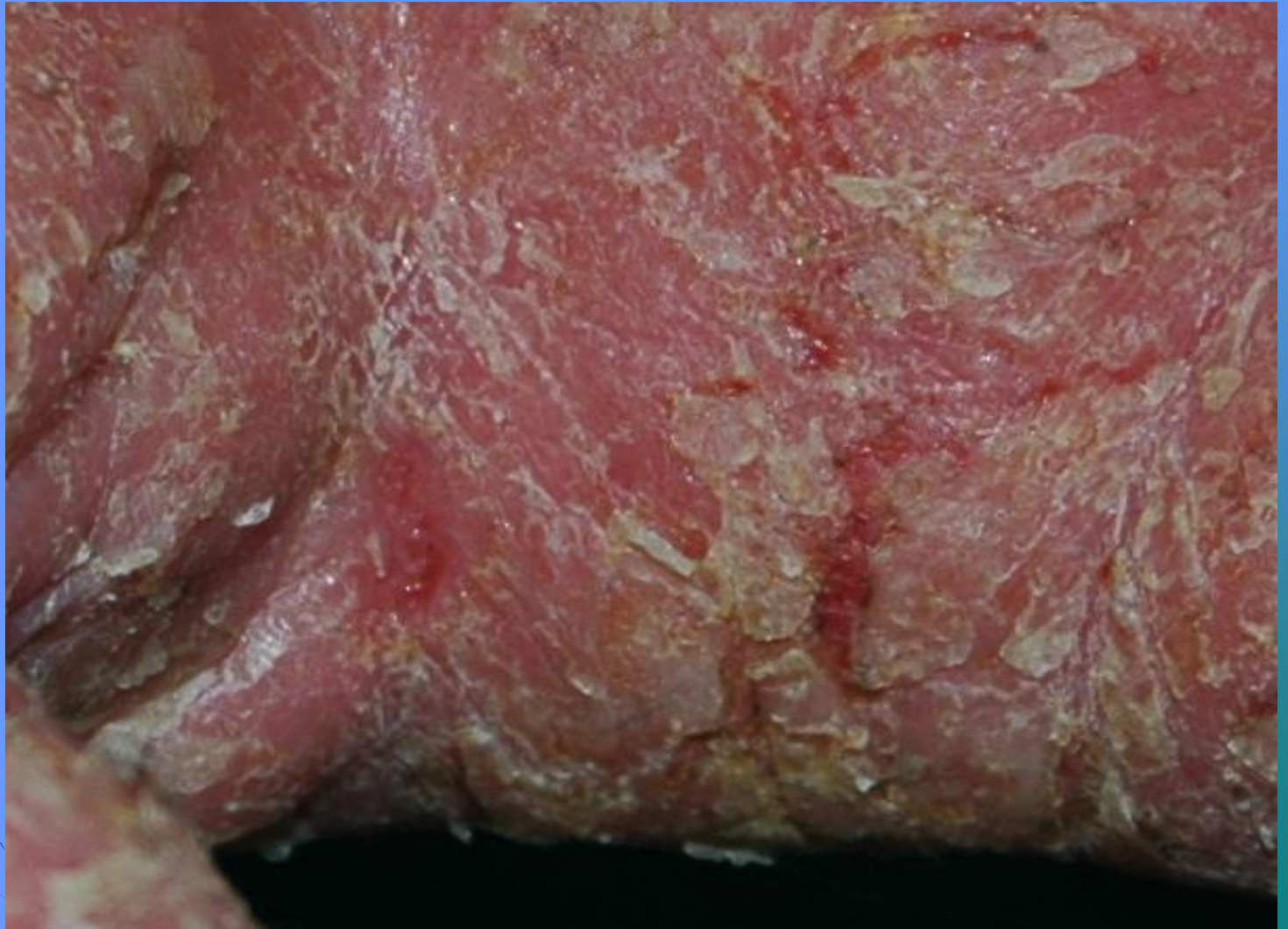

**Dermatitis de Manos en trabajador de la construcción.  
Episodio de reagudización tras pruebas epicutáneas.**

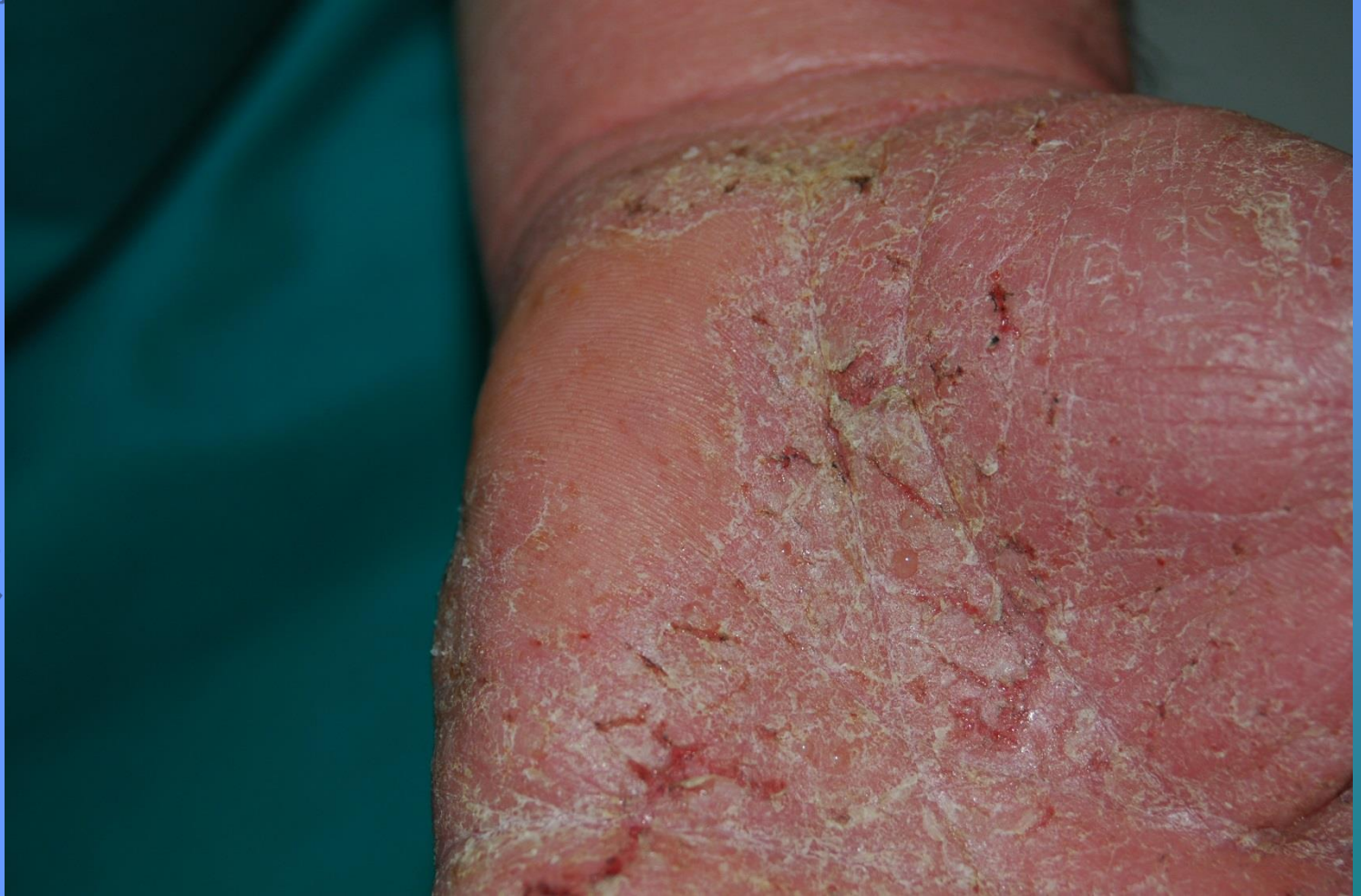- **Eritema y descamación en dorso de dedos de ambas manos...**



**Dermatitis de Manos en trabajador de la construcción.  
Episodio de reagudización tras pruebas epicutáneas.**



**Dermatitis de Manos en trabajador de la construcción.  
Episodio de reagudización tras pruebas epicutáneas.**



**Dermatitis de Manos en trabajador de la construcción.  
Episodio de reagudización tras pruebas epicutáneas.**

- **Tratamiento: Prednisona 20 mg al día, pauta descendente, Antihistamínico oral, Corticoide tópico de alta potencia y Vaselina ...**
- **20 días más tarde: ha concluido hace 5 días el tratamiento sistémico con corticoides**
- **Mejoría clínica, persiste leve descamación residual en región palmar de palmas y dedos de ambas manos**
- **Se suspende el tratamiento con corticoide tópico**



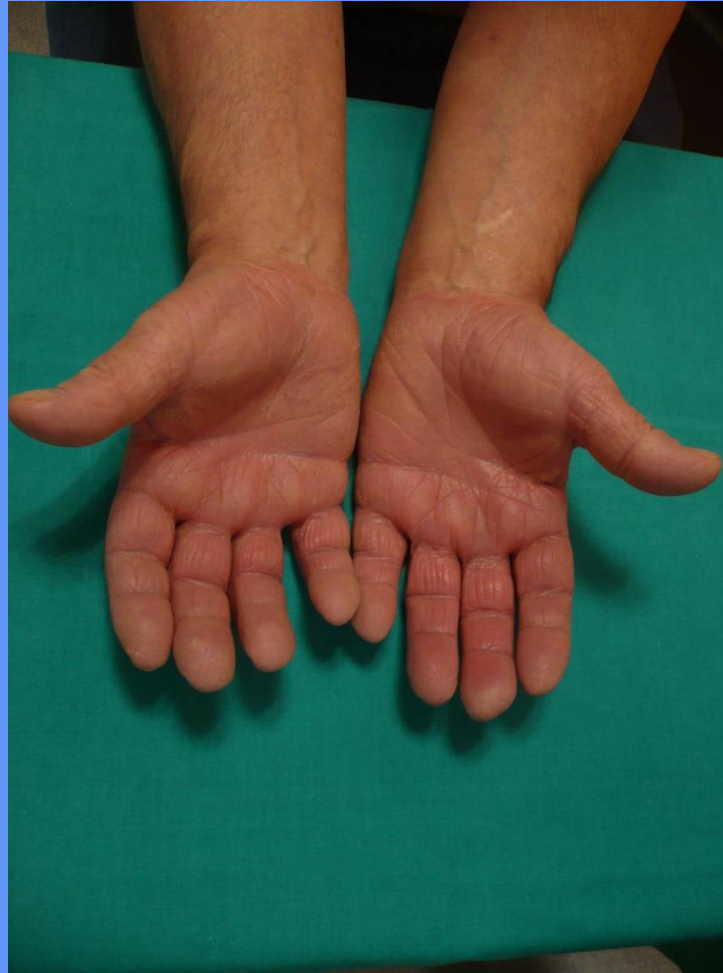

**Dermatitis de Manos en trabajador de la construcción.  
Episodio de reagudización tras pruebas epicutáneas.**

**15 días después se realizan al paciente  
pruebas epicutáneas :**

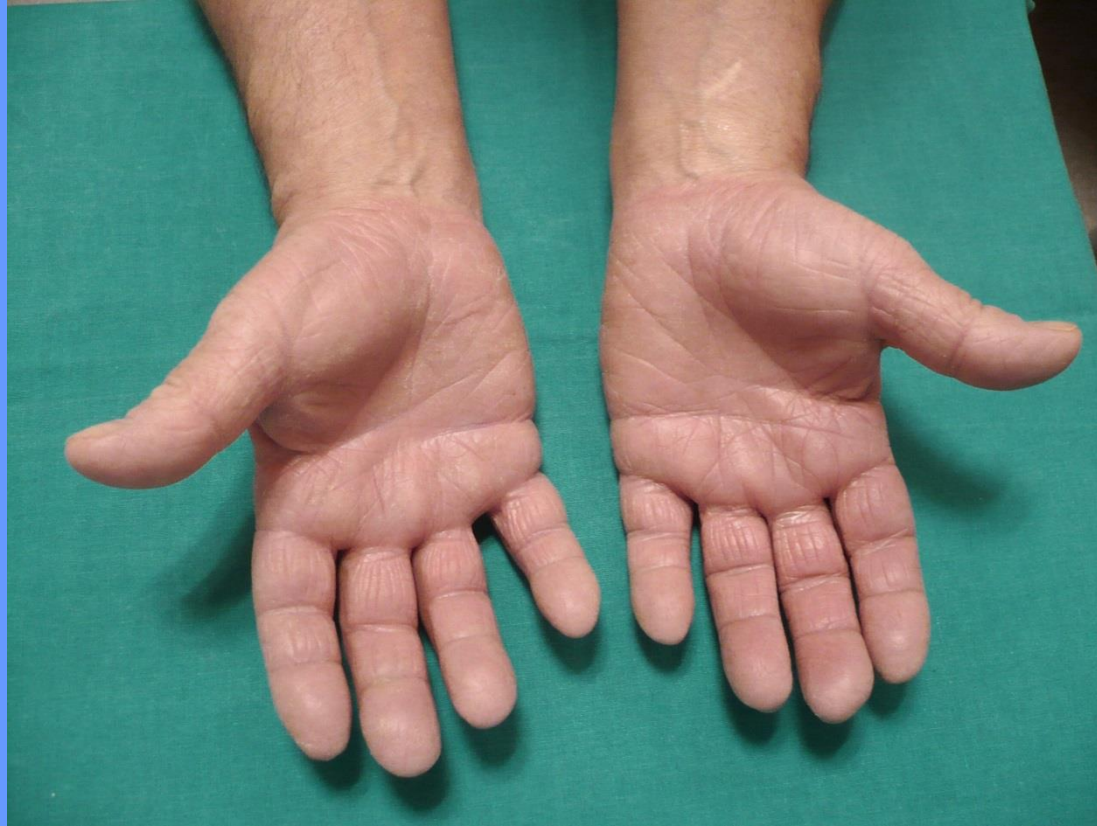
- **Grupo estándar**
- **Grupo de la construcción**
- **Metales**
- **Fármacos de su tratamiento habitual...**

**Dermatitis de Manos en trabajador de la construcción.  
Episodio de reagudización tras pruebas epicutáneas.**



**Realización de pruebas epicutáneas:  
remisión de lesiones ...**

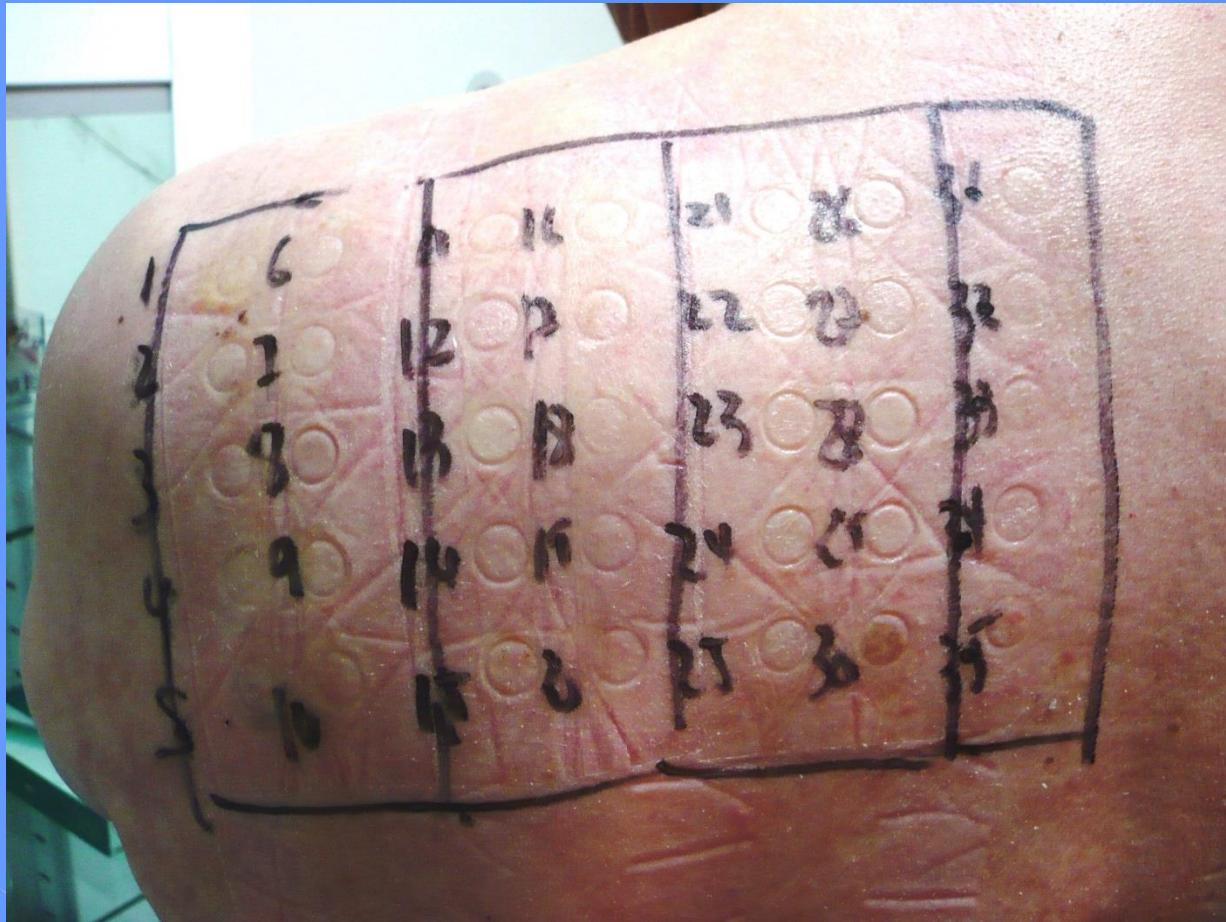
**Dermatitis de Manos en trabajador de la construcción.  
Episodio de reagudización tras pruebas epicutáneas.**



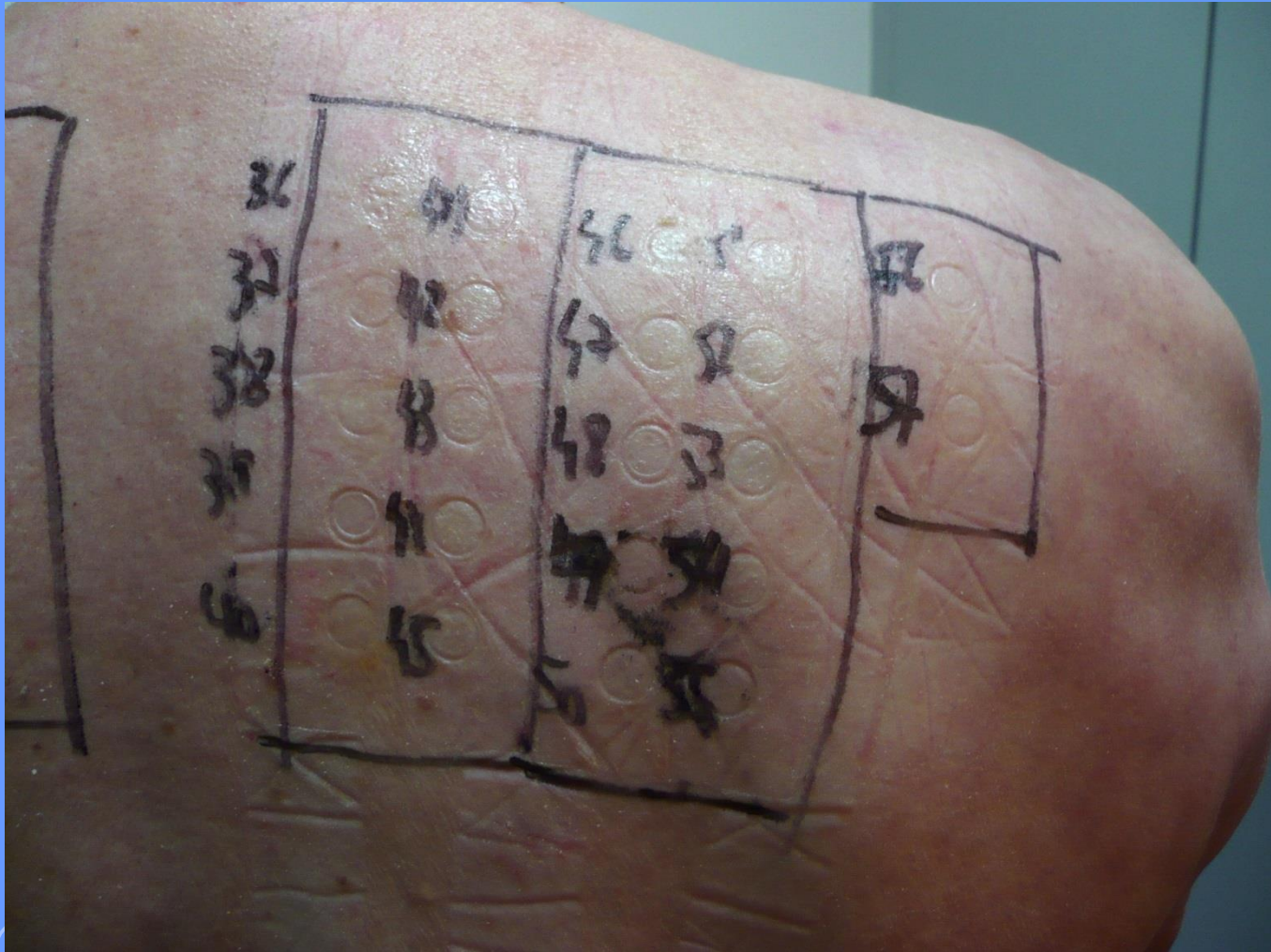
**1º lectura, a las 48 hs: continúa libre  
de lesiones ...**

**Dermatitis de Manos en trabajador de la construcción.  
Episodio de reagudización tras pruebas epicutáneas.**

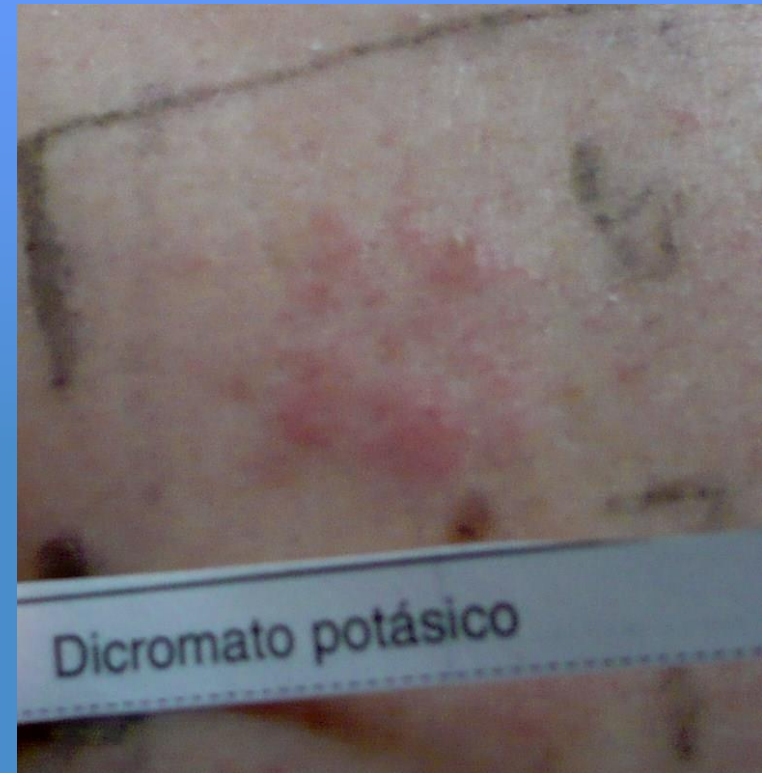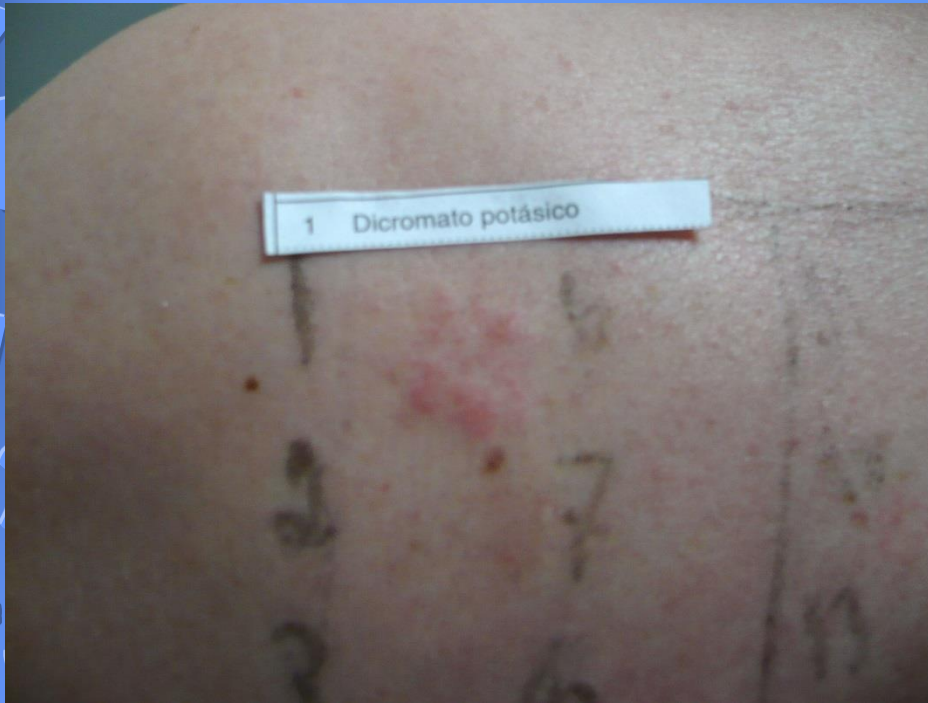- **En la primer lectura a las 48 hs, no se observa ninguna reacción positiva...**



**Dermatitis de Manos en trabajador de la construcción.  
Episodio de reagudización tras pruebas epicutáneas.**

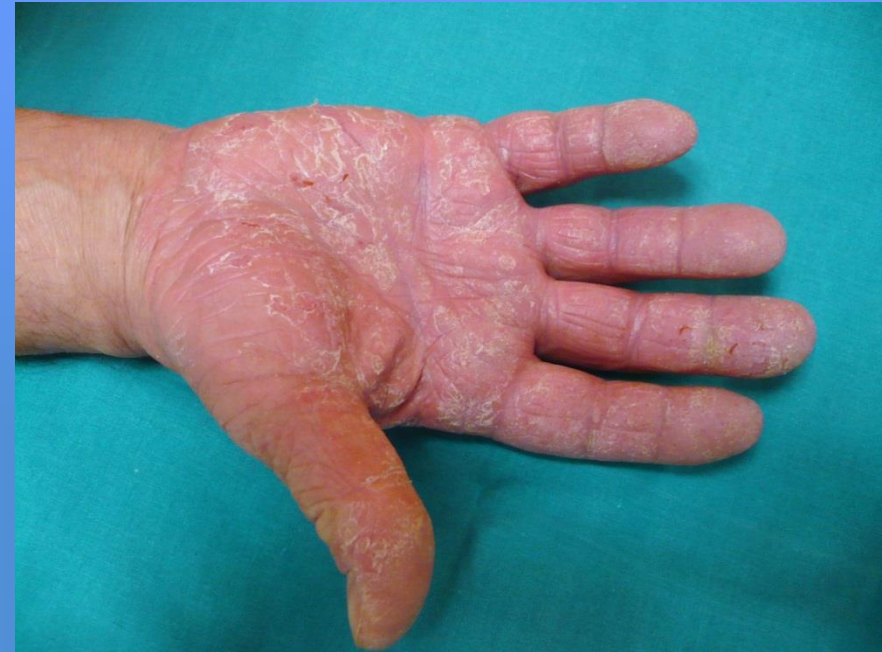
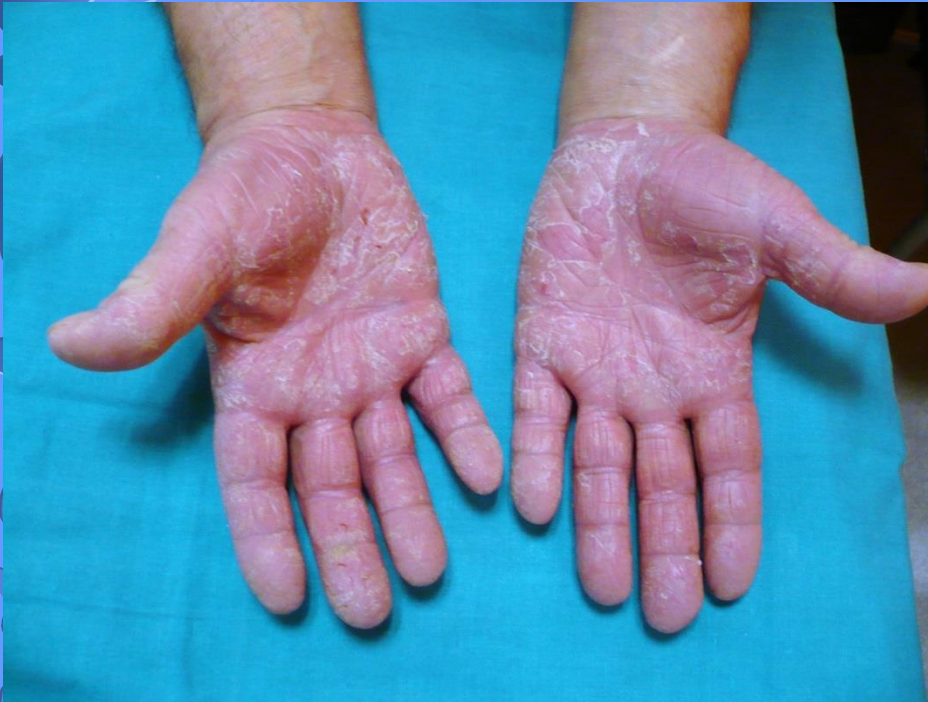
**Dermatitis de Manos en trabajador de la construcción.  
Episodio de reagudización tras pruebas epicutáneas.**



- **Lectura a las 96 hs: Dicromato Potásico (+ +)**
- **Resto de contactantes (-) ...**

## Dermatitis de Manos en trabajador de la construcción. Episodio de reagudización tras pruebas epicutáneas.



- ... 96 hs: reagudización de lesiones a nivel de cara palmar de palmas y dedos de ambas manos, con eritema, edema y descamación
- **¡Sigue en paro laboral! ... Y no ha trabajado en su casa**



**Dermatitis de Manos en trabajador de la construcción.  
Episodio de reagudización tras pruebas epicutáneas.**

- **Presentamos un caso de Dermatitis de Contacto Ocupacional de manos, en un paciente sensibilizado a dicromato potásico**

- **Dermatitis de Contacto Ocupacional:**

**Dermatitis de Contacto causada, condicionada, mantenida o agravada por todo aquello que sea utilizado o exista en el ambiente del trabajo**



**Dermatitis de Manos en trabajador de la construcción.  
Episodio de reagudización tras pruebas epicutáneas.**

**Fenómeno de Reagudización (Flare Up) tras pruebas epicutáneas**

- **Consiste en la reactivación de lesiones de dermatitis en regiones de reacción anteriores de la piel ...**
- **Tras la exposición al alérgeno por vía sistémica o test epicutáneos ...**
- **En un paciente previamente sensibilizado**
- **Reactivación de células T específicas de memoria, que persisten en el área de lesión anterior, aunque su patogenia no está totalmente dilucidada**

# GRACIAS

**"Cueva de las Manos", Santa Cruz, Patagonia Argentina**

